

# Die Marknagelversteifung beim Sprunggelenkinfekt ist effektiv und sicher

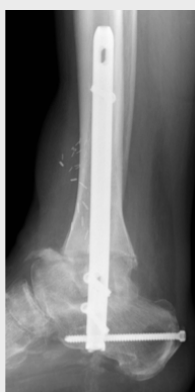## Vergleich von OSG-Arthrodese-Verfahren bei chronischen Sprunggelenkinfekten

### Problem

- OSG Empyem mit Gelenkdestruktion
- Berichtete Reinfektionsraten bis 23%
- Nagelarthrodese trotz intramedullärer Lage sinnvoll?

### Behandlungsziel

- Infektberuhigung
- Extremitätenerhalt
- Mobilität



www.bg-kliniken.de

### Versuchsaufbau

- Retrospektive klinische Studie

Mittleres Alter 57 Jahre    männlich 47    weiblich 24

53 Verletzte

Externe Arthrodese  
(38 AO-, 15 Ilizarov-Fixateure)

18 Verletzte

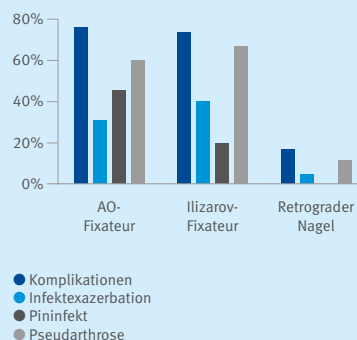
Retrograde Marknagel-Arthrodese

### Ergebnis

**Nagelarthrodese ist erfolgversprechende Alternative zu etablierten externen Arthrodeseverfahren**

**Häufigere (89 vs 62%) und schnellere (22 vs 51 Wochen) Vollbelastung als mit Fixateur externe**

Arthrodese-Verfahren / Häufigkeit



## Was bisher bekannt ist

Ziele der Behandlung von chronischen Sprunggelenkinfekten sind die dauerhafte Entzündungsberuhigung und Wiederherstellung einer belastbaren Extremität. Die Arthrodeses des oberen Sprunggelenks kann eine gute Therapieoption sein. Die externe Fixierung gilt bei septischen Arthrodesen als Goldstandard. Hauptziel ist die Vermeidung von Fremdmaterial im infizierten Knochen. Intramedulläre Verfahren werden aufgrund der Gefahr eines Infektrezidivs nur selten eingesetzt.

## Studiendesign und Resultate

Diese retrospektive Studie vergleicht das Outcome nach verschiedenen Versteifungsmethoden (Rahmenfixateur, Ringfixateur und retrograder Marknagel) bei Patientinnen und Patienten, welche zwischen August 2009 und September 2017 wegen einer Gelenkentzündung (Empyem) im oberen Sprunggelenk im BG Klinikum Duisburg behandelt wurden. Primärer Endpunkt war die erfolgreiche Infektberuhigung. Sekundäre Endpunkte umfassten die knöchernen Fusion sowie das Erreichen der Vollbelastung. Zudem wurden eingriffsspezifische und sonstige Komplikationen ausgewertet.

Es wurden 71 Patientinnen und Patienten (47 Männer, 24 Frauen, mittleres Alter 57 Jahre) in die Studie eingeschlossen. Vorausgegangen waren in einem Drittel der Fälle offene Frakturen. Nahezu ein Viertel der Teilnehmenden hatte mehr als zehn Voroperationen durchlaufen, bei 15 war bereits eine Versteifungsoperation gescheitert. 38 Patientinnen und Patienten wurden mit AO-Fixateur, 15 mit Ilizarov-Fixateur und 18 mit retrogradem Marknagel behandelt. Das durchschnittliche Follow-up betrug 18 (SD 16) Monate.

In 52 Fällen kam es zu einer dauerhaften Infektberuhigung, 19 Patientinnen und Patienten erlitten ein Infektrezidiv. Die intramedulläre Arthrodeses zeigte signifikant weniger Exazerbationen als alle externen Verfahren (1 / 18 [6%] versus 18 / 53 [34%],  $p=0,019$ ). Auch eine Vollbelastung wurde nach Marknagelung häufiger erreicht (16 / 18 [89%] versus 33 / 53 [62%],  $p=0,042$ ).

Bei insgesamt 43 Patientinnen und Patienten zeigte sich radiologisch eine vollständige Konsolidierung ohne signifikante Unterschiede zwischen der Nagel- und der Fixateur-Gruppe. Multiresistente Erreger oder eine bakterielle Mischflora waren ein Risikofaktor für eine ausbleibende Konsolidierung. Die Nagel-Gruppe zeigte eine geringere Rate von Komplikationen und Pseudarthrosen als die Fixateur-Gruppe. Bei 17 / 38 (45%) der Patientinnen und Patienten mit Rahmenfixateur trat ein Pininfekt auf.

In 21 Fällen frustrierender Arthrodeses mit Fixateur erfolgte eine sekundäre Arthrodeses, in 18 Fällen mit Wechsel auf einen Marknagel. In der Nagel-Gruppe gab es keine sekundären Arthrodesen.

## Bedeutung für die klinische Versorgung und Forschung in den BG Kliniken

In der Therapie der chronischen Sprunggelenkentzündung scheint die retrograde Nagelarthrodeses trotz der intramedullären Lage eine erfolgversprechende Alternative zu etablierten externen Arthrodeseverfahren zu sein. Von Vorteil ist die frühe Belastbarkeit bei hoher Primärstabilität. Die Nachteile des Fixateurs wie schlechter Tragekomfort, Pininfekte und Teilbelastung entfallen.