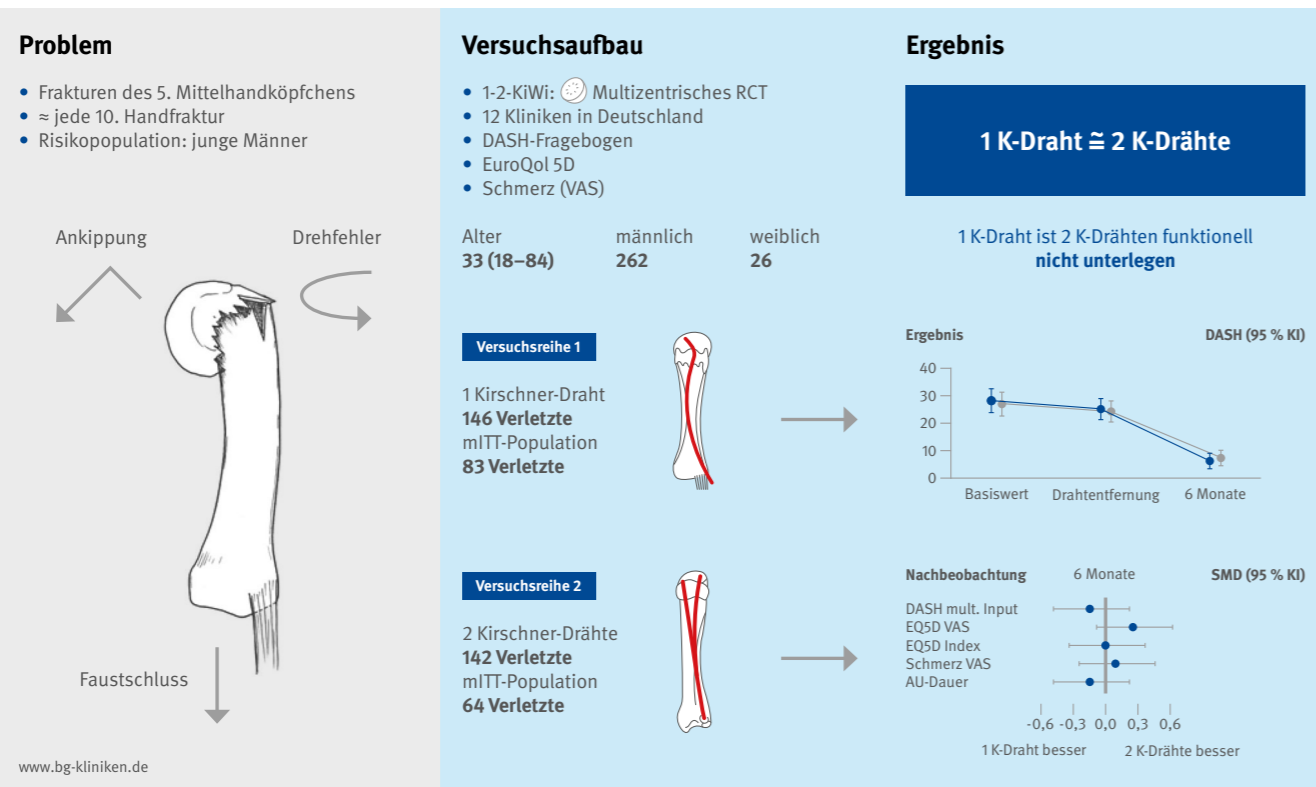


Vereinfachung der OP-Methode bei verschobenen Mittelhandfrakturen

Innere Schienung bei Bruch des 5. Mittelhandköpfchens ist zwei gekreuzten Kirschner-Drähten nicht unterlegen



Was bisher bekannt ist

Frakturen der Mittelhandknochen machen 30 % bis 40 % aller Handfrakturen aus, ein Viertel hiervon betreffen das Köpfchen des fünften Mittelhandknochens (sog. Boxerfraktur). Verschobene Frakturen sollten zur Vermeidung späterer funktioneller Defizite (z. B. inkompletter Faustschluss) operativ stabilisiert werden.

Das operative Standardverfahren ist die sog. Bouquet-Osteosynthese nach Foucher mit zwei parallelen, sich unterhalb der Gelenkfläche aufspreizenden Kirschner-Drähten (K-Drähten) von 0,8 bis 1,2 mm Durchmesser, welche technisch anspruchsvoll sein kann. Eine Alternative ist die technisch einfachere intramedulläre Schienung mit einem dickeren ($\geq 1,6$ mm) K-Draht.

Es ist unklar, ob die Schienung mit einem K-Draht der Standardmethode mit zwei K-Drähten im Hinblick auf funktionelle und radiologische Heilungsergebnisse nicht unterlegen ist. Es wurde angenommen, dass dies der Fall ist, wenn die mittlere Differenz im Disability of the Arm, Shoulder and Hand (DASH) Score (0 = keine Behinderung, 100 = maximale Beeinträchtigung) nach sechs Monaten zwischen beiden Techniken 3 Punkte nicht überschreitet.

Studiendesign und Resultate

Bei 1-2-KiWi handelte es sich um eine randomisierte Studie an 12 BG und universitären Kliniken in Deutschland. Zwischen Mai 2013 und November 2016 wurden Männer und Frauen ≥ 18 Jahren mit einer radiologisch gesicherten, verkürzten oder abgekippten Fraktur des Köpfchens des 5. Mittelhandknochens eingeschlossen, welche sich innerhalb von 10 Tagen nach der Verletzung einer stationären oder ambulanten K-Draht-Osteosynthese unter Regional- oder Allgemeinnarkose unterzogen.

Die Studie wurde durch die Deutsche Arthrose-Hilfe e. V. gefördert.

Die Studienteilnehmer stimmten der zufälligen, Web-basierten Zuteilung zu einer Osteosynthese mit zwei 1,2-mm-K-Drähten oder einem 1,6 mm durchmessenden K-Draht zu. Alle sonstigen postoperativen Prozeduren und Maßnahmen (einschl. einer Stabilisierung mittels Zwei-Finger-Brace oder einem Gipsverband in Intrinsic-plus-Stellung sowie Physio- und Ergotherapie) blieben in beiden Gruppen gleich. Sechs bis acht Wochen nach dem Eingriff wurde

im Zuge der klinischen und radiologischen Nachuntersuchung die Materialentfernung geplant. Die Abschlusserhebung nach sechs Monaten umfasste den DASH-Fragebogen, den EuroQol-5D (EQ-5D), Schmerz auf einer Visuellen Analogskala (VAS), Bewegungsausmaße und das radiologische Ausheilungsergebnis.

Von 467 potenziell geeigneten Patient(inn)en wurden 290 randomisiert (zwei Teilnehmer unter 18 Jahren wurden ausgeschlossen). Von 288 Verletzten unterliefen 225 eine Materialentfernung, 151 konnten nach sechs Monaten nachuntersucht werden (sog. „modifizierte Intent-to-Treat-Population“ [mITT]). Der Einfluss fehlender Daten wurde mithilfe multipler Imputation (MI) korrigiert. Weder in der Rohdaten- (3,8 versus 4,4, Mittelwertdifferenz -0,6, 95 % Konfidenzintervall [KI] -3,2 bis 2,0 Punkte) noch der MI-Analyse (6,3 versus 7,0, Mittelwertdifferenz -0,8, 95 % KI -2,9 bis 1,4 Punkte) war die Osteosynthese mit einem derjenigen mit zwei K-Drähten im DASH-Score sechs Monate nach dem Eingriff unterlegen. Auch im EQ-5D und der VAS wurden keine relevanten oder statistisch signifikanten Unterschiede zwischen den operativen Taktiken beobachtet. Entgegen der ursprünglichen Annahme war die mittlere Eingriffsdauer im 1-K-Draht-Arm nicht relevant kürzer als im 2-K-Drähte-Arm (23 versus 25 Minuten). Die intramedulläre Schienung mit einem K-Draht war mit einem, wenn auch nicht statistisch signifikant höheren Risiko für eine Verkürzung und verbliebene Drehfehler im Vergleich zur Osteosynthese mit zwei K-Drähten verbunden.

Bedeutung für die klinische Versorgung und Forschung in den BG Kliniken

Die intramedulläre Schienung mit einem mehr als 1,6 mm durchmessenden K-Draht für die Behandlung verschobener Frakturen des Köpfchens des 5. Mittelhandknochens ist der Osteosynthese mit zwei 1,2 mm K-Drähten nicht unterlegen. Daher kann in diesem Szenario die technisch einfachere Schienung mit einem K-Draht als alternativer Therapiestandard empfohlen werden.

