




BGU

Berufsgenossenschaftliche
Unfallklinik Frankfurt am Main



Patienteninfo

Plastische Chirurgie in der Unfallmedizin

Wiederherstellung von Form, Funktion
und Ästhetik, körperlicher Integrität und
Lebensqualität

Sehr geehrte Patientinnen und Patienten, liebe Kolleginnen und Kollegen,

die Anfänge der Plastischen Chirurgie sind eng mit den Anfängen der Medizin an sich verknüpft und standen seit jeher im Zusammenhang mit der „Unfallmedizin“, mit wiederherstellenden und formenden Eingriffen nach Verstümmelungen oder Verletzungen. Die in den Medien eher einseitige Darstellung der Plastischen Chirurgie mit Fokus auf Schönheit wird damit weder den Möglichkeiten und Hauptaufgaben der Plastischen Chirurgie gerecht noch ihren Ursprüngen. Die ästhetische Chirurgie ist eine Säule der Plastischen Chirurgie, die viele Techniken mitgeprägt oder entwickelt hat, die wir in der modernen Plastischen Chirurgie und unfallmedizinischen Wiederherstellung anwenden und die nicht mehr wegzudenken sind. Plastische Chirurgie als wesentlicher Bestandteil einer erfolgreichen Unfallmedizin ist in der von uns zusammengeführten Systematik eine Weiterentwicklung der Ursprünge durch die Integration moderner Techniken und Konzepte, um auch Unfallverletzten die bestmöglichen Behandlungsergebnisse zu bieten, und dies stets mit dem Fokus auf Form, Funktion und Ästhetik, körperlicher Integrität und Lebensqualität.

Nach schweren Unfällen entstehen sehr häufig Verletzungen des Weichteilmantels (Weichteildefekte), die eine komplikationsfreie Abheilung kompromittieren können und in der Folge zum Ausbleiben einer Knochenheilung, zur Ausbildung einer Pseudarthrose (Falschgelenk), zu knöchernen Fehlbildungen, schweren Wundinfekten, instabilen Narbenbildungen, chronischen Nervenschmerzen und vielem mehr führen können – weil der durchblutete Hautmantel und eine wesentliche Gewebeschicht für die Regeneration fehlen.

Vor diesem Hintergrund ist auch der Begriff „funktionelle Extremitätenrekonstruktion“ zu werten, die eine Kernsäule der unfallmedizinischen Behandlung in unserer Klinik darstellt und bei der alle funktionellen Einheiten einer Extremität ganzheitlich betrachtet werden.

Eine unfallmedizinische Versorgung ohne Plastische Chirurgie ist heute nicht mehr denkbar und zeitgemäß. Die technischen Ausstattungen haben sich in und durch die Plastische Chirurgie deutlich weiterentwickelt. Hierzu zählen Hochleistungsmikroskope und Fluoreszenzbildgebung im Nahinfrarot-Bereich zur Rekonstruktion von verletzten Blutgefäßen, haarfeinen Nerven oder auch Lymphgefäßen, zur Replantation abgetrennter Gliedmaßen oder zum Verschließen von Hautgewebedefekten. Aber auch die Methode des Fetttransfers, besonders in der Narbentherapie und in der Wiederherstellung von Substanzdefekten nach Unfällen, und der Einsatz des Nervengiftes Botulinumtoxin in der chronischen Schmerztherapie oder in der Versorgung von Muskelkontrakturen nach Querschnittslähmung sind Beispiele für eine erfolgreiche plastisch-rekonstruktive Versorgung von Unfallfolgen. All dies ist für uns selbstverständlicher Teil einer ganzheitlichen Versorgung durch Plastische Chirurgie in der Unfallmedizin.

Ihr Team der Plastischen Chirurgen der BGU Frankfurt



Prof. Dr.
Christoph Hirche



Dr. med. univ.
Albrecht Heine-Geldern

Plastische Chirurgie in der Unfallmedizin – Hintergründe und Spektrum

Die Klinik für Plastische Chirurgie, Hand- und Rekonstruktive Mikrochirurgie bietet Patientinnen und Patienten mit akuten Verletzungen und Unfallfolgen eine ganzheitliche Behandlung zur Wiederherstellung mit allen Möglichkeiten der Plastischen Chirurgie. Die Behandlung in der Klinik erfolgt gemeinsam mit erfahrenen Unfallchirurgen und Orthopäden, Neurochirurgen, Anästhesisten und Intensivmedizinern, Rehamedizinern und Therapeuten sowie Orthopädietechnikern. Die Therapieplanung erfolgt unter anderem in einem Expertengremium („Boards“), bei dem stets alle Disziplinen gemeinsam die Therapie abstimmen und koordinieren. Gerade im Bereich einer anspruchsvollen primären Versorgung werden schon früh die Weichen dafür gestellt, wie erfolgreich die Wiedereingliederung in den Alltag und Beruf ist. Dazu gehört auch die frühzeitige und weitsichtige Planung von Folgeoperationen und Korrekturen – stets mit dem Fokus auf die Wiederherstellung von Form, Funktion und Ästhetik, körperlicher Integrität und Lebensqualität.

Wir bieten das komplette Spektrum der Plastischen Chirurgie in der Unfallmedizin an:

- Freie mikrovaskuläre Gewebetransfers – Lappenplastiken und vaskularisierter Knochentransfer
- Funktionelle Extremitätenrekonstruktion
- Brandverletzungen – akute und sekundäre Behandlung
- Behandlung von Narben und Korrektur von post-traumatischen und postoperativen Narben
- Freier Fetttransfer („Lipofilling“) bei Defektheilung und Volumenverlust des Weichteilmantels
- Körperperformende Straffungsoperationen bei Volumendefekten nach Unfällen
- Nervenverletzungen und ihre Folgen
- Korrekturoperationen von Amputationsstümpfen
- Verletzungen des Lymphsystems – posttraumatisches Lymphödem
- Behandlung von Spastiken – Botulinumtoxin

Freie mikrovaskuläre Gewebetransfers – Lappenplastiken und vaskularisierter Knochentransfer

Die Versorgung von Gewebedefekten aller Größen, Lokalisationen und betroffener Gewebeschichten ist ein Exzellenzcluster unserer Klinik und eine der Haupttätigkeiten der Plastischen Chirurgie in der akuten Versorgung von Unfallverletzungen. Aber auch in der sekundären Versorgung und zum Aufbau von Weichgewebe vor weiteren Operationen („Weichgewebsaugmentation“) sind freie Lappenplastiken eine wichtige Säule.

Freie mikrovaskuläre Gewebetransfers sind anspruchsvollste Techniken und Konzepte und können aus sämtlichen Gewebeschichten bestehen – von extradünnen Haut-Unterhaut-Lappenplastiken für ein sog. „Resurfacing“ bis hin zu Mehrkomponenten-Lappenplastiken mit verschiedenen Gewebeanteilen für komplexe dreidimensionale Defekte. Für die Lappenplastiken mit mikrovaskulärem Anschluss (auch einfach „Lappen“ oder im Englischen „flap“ bezeichnet) wird überschüssiges Gewebe einer nicht betroffenen Region samt seiner Gefäßversorgung entnommen, komplett vom Körper getrennt und anschließend im betroffenen Bereich an das Blutgefäßsystem angeschlossen. Diese Transplantate liefern die sicherste Gefäßversorgung und bieten Unabhängigkeit von den lokalen Gegebenheiten des umliegenden Gewebes.

Der freie mikrovaskuläre Gewebetransfer wird bei großen Defekten eingesetzt, bei denen ein Wundverschluss alleine durch Rekrutierung des umliegenden Gewebes nicht mehr möglich ist oder den Krankenhausaufenthalt, die Genesung oder die Wiedereingliederung unnötig verlängert. Als transplantierbare Gewebearten stehen zur Verfügung: Haut/Unterhaut, Fettgewebe, Faszie, Muskel, Knochen, Lymphknoten, Sehnen etc.). Mit diesen Gewebeanteilen wird nicht nur die Oberfläche wiederhergestellt, sondern auch verloren gegangene Funktionseinheiten. Gerade die funktionelle Rekonstruktion stellt in der Versorgung von schweren Extremitäten-Verletzungen einen Schwerpunkt dar.

Große, bewegungseinschränkende Narbenstränge können aufgelöst und mit gut durchblutetem, dehnbarem Gewebe ersetzt werden (Beispiel: Abb. 1), Knochendefekte durch freie Knochentransplantate ersetzt und stabil fixiert werden,

verloren gegangene Muskelgruppen durch innervierte, freie Muskeltransplantate wiederhergestellt und gestörte Lymphabflusswege durch Lymphknotentransplantate verbessert werden.

Bei folgenden Indikationen kann diese Technik zum Einsatz kommen:

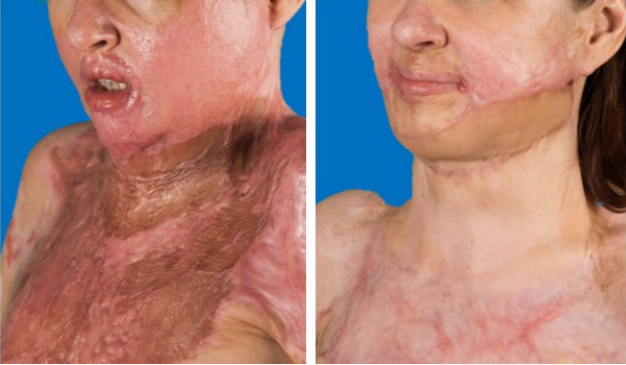

Abbildung 1: Ausgeprägte Narbenplatte mit sternomentaler („Kinn an Brustbein“) Kontraktur nach Verbrennung und Erstversorgung mit Hauttransplantation (links), Narbenstrang- und Kontrakturauflösung sowie Deckung mit freier mikrovaskulärer Lappenplastik vom Rücken (rechts)

Behandlungsbeispiele:

- akute Gewebedefekte nach mechanischem oder thermischen Trauma, nach Infektverlauf (z. B. nekrotisierender Faszitis) oder Tumorresektion
- ausgeprägte, gelenkübergreifende Narbenkontrakturen (z. B. am Hals)
- Fehlen von lokalen oder regionalen Rekonstruktionsmöglichkeiten aufgrund eines fehlenden Gewebeüberschusses oder einer Mitbeteiligung der umliegenden Region durch die ursprüngliche Verletzung
- freiliegende funktionelle Strukturen nach Entfernung von allschichtigen Narbensträngen (Gefäße, Nerven, Sehnen, Knochen etc.)
- Verbesserung des Lymphabflusses bei zirkulären Narbenplatten an den Extremitäten oder traumatischer Schädigung der Lymphabflusswege (posttraumatisches Lymphödem)

- Wiederherstellung der Motorik bei schweren Nervenverletzungen (z. B. Plexusverletzungen) im Sinne eines freien funktionellen Muskeltransfers
- Verbesserung der Ästhetik bei überschießender Narbenbildung und Asymmetrien an exponierten Arealen (Gesicht, Hals, Handrücken)
- Defektauffüllung bei Dellenbildung und Asymmetrien sowie exponierten Knochen nach Untergang des Unterhautfettgewebes
- Rekonstruktion von langen knöchernen Defekten bei schweren Knocheninfektionen oder traumatischen Gewebedefekten

Funktionelle Extremitätenrekonstruktion

Bei der funktionellen Extremitätenrekonstruktion soll die Funktionalität bestmöglich und ganzheitlich wiederhergestellt werden, inklusive Lebensqualität und Alltagsfähigkeit.

Hierbei sind verschiedene Aspekte Teil des individuellen Behandlungsplans:

- **Strukturelles Gerüst:** Begutachtung der Gegebenheiten des knöchernen Skeletts sowie des Muskel-Sehnen-Apparats und Wiederherstellung durch Techniken des lokalen oder freien vaskularisierten (durchbluteten) oder nichtvaskularisierten Gewebetransfers
- **Funktionelle Versorgung:** Beurteilung der Durchblutungssituation, des lymphatischen Abflusses und der Innervation der Extremität und Optimierung der beteiligten Disziplinen nach Bedarf; Nutzung feinsten mikrochirurgischer Techniken für die Versorgung von Nerven, Gefäßen und Lymphbahnen, ggf. unter Verwendung von Spendermaterial von anderen Körperarealen.
- **Form und Kontur:** Das ästhetische Ergebnis, vor allem für den Selbstwert und die Körperwahrnehmung von Bedeutung, steht stets im Fokus und kann durch Techniken der ästhetischen Chirurgie (z. B. Liposuktionen oder Lipotransfers).
- **Intensive individuelle Bewegungstherapie und Hilfs-/Heilmittelversorgung;** zur bestmöglichen operativen Versorgung ist die intensive Bewegungstherapie von außerordentlicher Bedeutung für den individuellen Behandlungserfolg.

Brandverletzungen – akute und sekundäre Behandlung

Die Therapie von Brandverletzungen ist ein klassisches Behandlungsfeld der Plastischen Chirurgie in der Unfallmedizin. Unter dem Begriff Verbrennung werden in der Regel alle flächigen Verletzungen der Haut und Hautanhangsgebilde zusammengefasst, die aufgrund thermischer (Hitze, Kälte, Elektrizität), chemisch-toxischer (Säuren oder Laugen) oder physikalischer (Phototoxizität, Reibung) Einflüsse auftreten und je nach Tiefe ggf. durch eine Operation behandelt werden müssen.

Wir bieten Patientinnen und Patienten mit akuten Verbrennungen das gesamte Spektrum der intensivierten Wundbehandlung, Bewegungstherapie und operativen Therapie von Verbrennungen an, die nicht auf einer Intensivstation in einem speziellen Zentrum behandelt werden müssen.

Auch die Versorgung von Verbrennungsfolgen (umgangssprachlich als „Verbrennungsnarben“ bezeichnet) fällt in den Tätigkeitsbereich der Plastischen Chirurgie in der Unfallmedizin.

Folgende Therapien der akuten Verbrennungsbehandlung stehen zur Verfügung:

- ambulante Untersuchung, Beratung und Therapieeinleitung sowie Verbandswechsel bei größeren Verbrennungen
- intensivierte stationäre Wundbehandlung mit speziellen Wundauflagen inklusive Epidermisersatz und Schmerztherapie
- chirurgische Therapie mit modernen Verfahren der Verbrennungsschorf-Abtragung (z. B. Wasserstrahl-Methode, enzymatische Abtragung etc.)
- sämtliche Hauttransplantationsverfahren inklusive Dermisersatz
- Verschiebelappenplastiken aus dem Bereich der klassischen Plastischen Chirurgie (z. B. Z-Plastiken an der Hand oder dem Mundwinkel)
- freie mikrochirurgische Lappenplastiken

Korrektur von posttraumatischen und postoperativen Narben

Verletzungen, Operationen oder Hautveränderungen hinterlassen bei jedem von uns Narben verschiedener Ausprägung und Sichtbarkeit. Bei überschießender Kollagenanlagerung werden Narben zusehends dicker, weniger dehnbar, juckend und schmerzhaft und können in der Folge vor allem über Gelenken zu dermatogenen Kontrakturen und Bewegungseinschränkungen führen. Durch plastisch-chirurgische Operationstechniken wie Transposition, Rotation oder Vorschub von gesundem, redundantem Gewebe können geschädigte Areale in ihrem gesamten komplexen Aufbau rekonstruiert und der durch die Narbe eingeschränkte Bewegungsumfang wiederhergestellt werden (Beispiel: Abb. 2).

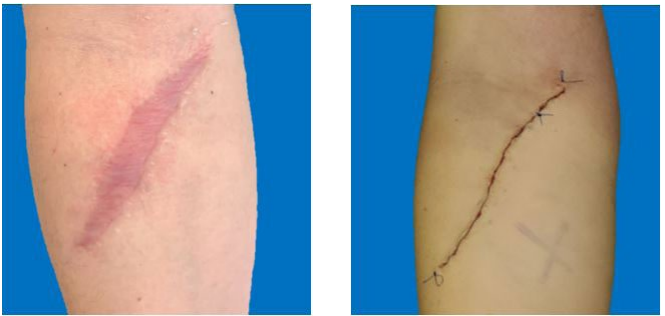


Abbildung 2: Behandlung einer atropen Narbe (links) in der Ellenbeuge durch serielle Narbenexzision. Nach zwei Sitzungen konnte durch Bildung von Unterfütterungs-Fettlappenplastiken ein sehr gutes Ergebnis erreicht werden (rechts).

Daneben erinnern unfallbedingte Narben häufig an das Ereignis und sind damit ein Stigma, das durch die Anwendung von Plastischer Chirurgie erfolgreich behandelt und „beseitigt“ werden kann. Sprechen Sie dieses Thema gern in den Therapiesitzungen mit Ihrem Traumapsychologen an, wir arbeiten hierzu eng mit Psychologen und Experten auf dem Gebiet zusammen.

Wir bieten hierzu die folgenden Therapien zur Verbesserung von störenden Narben an:

- Nadel-Roller-Therapie (Medical needling)
- Narben-Abrasion
- intraläsionale Kortisoninjektionen
- Kompressionstherapie
- Serielle Narbenexzisionen
- Z- und W-Plastiken
- lokale Lappenplastiken

Freier Fetttransfer („Lipofilling“) bei Defektheilung und Volumenverlust des Weichteilmantels

Die Fettabsaugung (Aspirationslipektomie) mit dem Ziel der Reduktion des Unterhautfettgewebes gehört zu den beliebtesten ästhetischen Eingriffen in Deutschland. In den letzten Jahren konnte durch zahlreiche Studien nachgewiesen werden, dass das hierbei entnommene „überschüssige“ Fettgewebe reich an pluripotenten Stammzellen ist, deren regeneratives Potenzial auch in der Unfallmedizin gezielt eingesetzt werden kann.

Beim Lipofilling wird körpereigenes Fettgewebe durch Fettabsaugung gewonnen, gereinigt, aufbereitet und anschließend mit Injektionskanülen fächerförmig unter Narbensträngen,

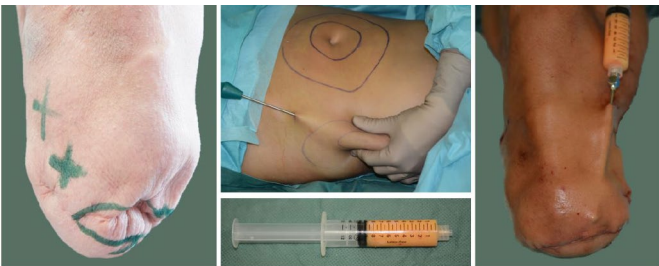

Abbildung 3: Behandlung einer eingezogenen Narbe an einem Unterschenkelstumpf (links) mit lokaler Lappenplastik zur Unterfütterung und additivem Lipofilling vom Bauch (Mitte oben und unten), Einbringung des Fettgewebes zum Aufbau des Defektes und Verbesserung der Narbenreifung (rechts)

Narbenplatten oder Hautdellen verteilt. Es werden nicht nur reife Fettpartikel, sondern auch die um die Gefäße angeordneten Stammzellen des Fettgewebes (Adipose Derived Stem Cells – ADSC) extrahiert.

Das regenerative Potenzial dieser Zellen machen wir uns in der Therapie des defektverheilten Weichteilmantels mit gestörter Ästhetik (Beispiel: Abb. 3) und bei Funktionseinschränkung durch im Narbengewebe verklebte Sehnen zunutze (Beispiel: Abb. 3). Das Einbringen von Stammzellen kann auch bei beginnenden Verschleißerscheinungen an den Gelenken der Hand (z. B. Daumensattelgelenk-Arthrose) Linderung verschaffen. Über diese und ähnliche Einsatzgebiete von durch Fettabsaugung gewonnene Stammzellen klären wir Sie gerne in unserer Sprechstunde auf.

Körperformende Straffungsoperationen bei Volumendefekten nach Unfällen

Größere Volumendefekte des Unterhautfettgewebes als Folge von Unfällen oder Verbrennungen können alleine mit Lipofilling nicht ausreichend versorgt werden und bedürfen anderer Operationstechniken, z. B. aus der ästhetischen Chirurgie. Bei Straffungsoperationen nach massivem Gewichtsverlust haben wir gelernt, dass Volumendefekte durch Rekrutierung überschüssiger Areale formgebend im Sinne einer „Autoaugmentation“ eingesetzt werden können (Beispiel: Abb. 4).

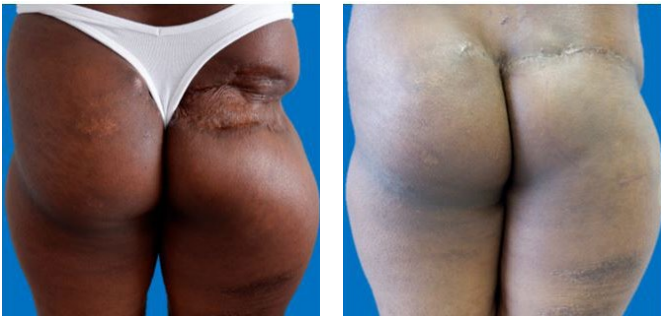

Abbildung 4: Behandlung einer eingezogenen Narbenplatte am rechten Gesäß nach schwerer Explosionsverletzung im Kindesalter (oben) mittels Narbenexzision, Defektauffüllung mit „Gesäßstraffung“ und additivem Lipofilling vom Bauch zur Konturanpassung (rechts)

Neben dem ästhetischen Aspekt können derartige Volumendefekte auch zu Verklebungen der darunterliegenden, ursprünglich gleitenden Gewebe (z. B. Sehnen, Muskeln, Faszien etc.) und funktioneller Beeinträchtigung führen. Mithilfe einer Vielzahl moderner körperstraffender und modulierender Methoden können Form, Funktion, Ästhetik und Symmetrie rekonstruiert werden.

Nervenverletzungen und ihre Folgen

Eine Verletzung der peripheren Nerven oder sogar des Nervenplexus im Bereich des Halses und der Schulter kann zu schweren körperlichen und funktionellen Störungen der oberen Extremität führen. Eine angemessene und rechtzeitige Behandlung kann hier Abhilfe verschaffen. Durch modernste Techniken mit Integration von intraoperativen Nervenmessungen durch die Kollegen der Neurologie können haarfeine Nerven identifiziert und je nach Schädigungsgrad entweder direkt genäht, durch körpereigene oder biologische Interponate ersetzt oder durch Verlagerung von gesunden Nerven (Nerventransfers) wiederhergestellt werden.

Wir bieten hierzu die folgenden Therapien in der Versorgung des verletzten Nervens an:

- Neurolyse
- direkte mikrochirurgische Nervennaht
- Nerventransplantation und-transfer
- Sehnen- oder Muskelumlagerung
- freie funktionelle Muskeltransplantationen
- knöcherne Stellungskorrekturen

Korrekturoperationen von Amputationsstümpfen

Auch wenn eine Extremität nicht mehr vollends erhalten werden konnte und ein Amputationsstumpf verblieben ist, kann die plastisch-chirurgische Behandlung die Form, Funktion und Ästhetik des Stumpfes auch mit Blick auf eine spezielle, z. B. myoelektrische, Prothesenversorgung verbessern und körperliche Integrität und unfallbezogene Stigmata behandeln.

Nach Amputationen bilden sich häufig schmerzhaftes Nervenwucherungen (Neurome) oder Knochenwucherungen aus, die ohne eine chirurgische Versorgung chronische Schmerzsyndrome verursachen können. Wir arbeiten hierzu eng mit Orthopädietechnikern zusammen und bieten folgende Therapien in der Versorgung des Amputationsstumpfes an:

- Nervenschmerzen/Neurome: Generierung neuer Zielorgane durch Nerventransfers
- Signalverstärkung und Signaldiversifikation für myoelektrische Prothesen durch spezielle Nervenanschlüsse, z. B. durch Targeted Muscle Reinnervation (TMR) oder Regenerative Peripheral Nerve Interface (RPNI)
- Unterfütterung/Augmentation des Weichteilmantels durch Fettunterspritzung und Lappenplastiken zur ausreichenden „Polsterung“
- Stumpfverlängerungen durch freie Knochentransplantate, sodass der Schaft für eine nachgeschaltete Prothesenversorgung ohne Amputation eines noch funktionsfähigen Gelenkes gelingt oder einen besseren Halt hat (Beispiel: Abb. 5)
- Straffungen und Liposuktionen am Amputationsstumpf (z. B. nach Gewichtsverlust) zum besseren Sitz des Schaftes oder Signalverstärkung der Muskelsignale
- interprofessionelle und multidimensionale Stumpf-/Schaft-/Prothesenanpassung und -modifikation

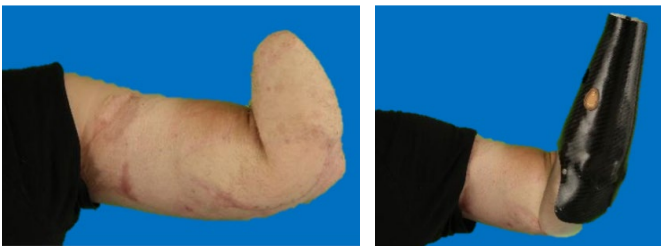

Abbildung 5: Komplexe Unterarmstumpfverlängerung mit freiem Fibulaknochentransplantat, freier Lappenplastik zur Verbesserung der Weichteilbedeckung und Liposuktion und Straffung zur Signalverstärkung bei Zustand nach hoher Unterarmamputation (links), passgenaue Unterarmprothese mit erhaltenem Ellenbogengelenk (rechts)

Verletzungen des Lymphsystems – posttraumatisches Lymphödem

Durch eine Verletzung oder Entfernung von Lymphknoten oder Gefäßen kann der Abtransport der Lymphe (Gewebebeflüssigung) im Körper gestört werden. Lymphflüssigkeit mitsamt ihren reizenden Substanzen sammelt sich im Gewebe an und bedingt Wasserablagerungen (Ödeme) und nicht erkennbare Entzündungsreaktionen. Als Folge entsteht ein chronisches Lymphödem mit teils ausgeprägten Haut- und Gewebeveränderungen, Schwellungen, Schwere-/Spannungsgefühlen, Entzündungsreaktionen und Schmerzen. Die Rekonstruktion des Lymphsystems wurde lange in der unfallmedizinischen Versorgung vernachlässigt, da keine chirurgischen Therapieoptionen zur Verfügung standen – Lymphdrainage und Kompressionstherapie galten als einzige Behandlungsmöglichkeit des unfallbedingten Lymphödems.

Mit Einzug der Supermikrochirurgie, der Nahinfrarot-Lymphografie sowie moderner Saugungstechniken können wir unseren Patientinnen und Patienten heute das komplette Spektrum der lymphatischen Chirurgie inklusive Diagnostik anbieten:

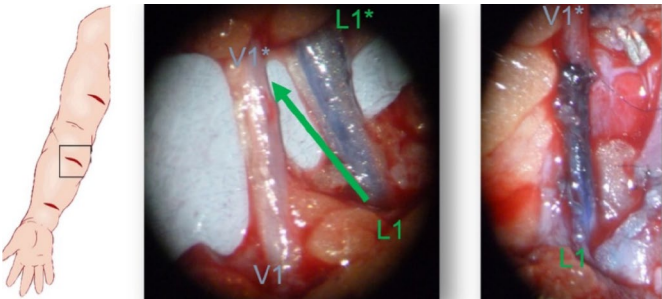


Bild 6: Prinzip der lymphovenösen Anastomosen am Beispiel der oberen Extremität. Nach mehreren kleinen queren Inzisionen am rechten Arm (links) werden ein Lymphgefäß und eine kleine Vene aus dem Gewebe herauspräpariert (Mitte) und dann unter dem Mikroskop superfein miteinander verbunden: der lymphatische Abstrom von körperfern L1 wird auf dieser Höhe in eine Vene körpernah V1* umgeleitet und abgeleitet (rechts) – (V1 Vene körperfern, V1* Vene körpernah, L1 Lymphgefäß körperfern, L1* Lymphgefäß körpernah).

- lymphovenöse Anastomosen (LVA) (Beispiel: Abb. 6)
- vaskularisierte Lymphknotentransfers (VLKT)
- Verpflanzung von Regenerationsschienen (Scaffolds)
- Transfer körpereigenen Fettgewebes (Lipofilling) mit Narbenlösung der Lymphbahnen
- Lymphe-Liposuktion
- resezierende Verfahren mit Haut- und Unterhautersatz
- Nahinfrarot-Lymphografie mit Indocyaningrün (ICG) vor, während und nach der Operation
- MRT-Lymphografie zusammen mit Kooperationspartnern

Botulinumtoxin bei neurogenen Kontrakturen durch Spastiken

Botulinumtoxin, kurz „Botox“, wird in der ästhetischen Chirurgie zur Behandlung von Falten vor allem im Gesichtsbereich gewinnbringend eingesetzt. Die lähmende Wirkung auf die Muskulatur und die Entspannung der darüberliegenden Hautfalten kann aber auch therapeutisch in der Unfallmedizin eingesetzt werden.

Unter Kontrakturen versteht man Verkürzungen von Muskeln, Sehnen und Bändern, die zu Bewegungseinschränkungen oder Fehlstellungen im Bereich von Gelenken führen können. Neurogene Kontrakturen zeigen sich durch unkontrollierte Muskelkontraktionen in Form von Spastiken. Nach Injektion von Botulinumtoxin in den Muskel blockiert es gezielt die Freisetzung des Nerventransmitters Acetylcholin – das stimulierende Signal kann nicht auf den Muskel übertragen werden und die Kontraktion bleibt aus. Innerhalb weniger Tage entspannen sich die Muskeln, die Beweglichkeit wird verbessert, die Schmerzen werden reduziert, physiotherapeutische Dehnungsübungen können leichter durchgeführt werden. Auch wenn diese Wirkung nur temporär ist und nach wenigen Monaten wiederholt werden muss, stellt diese Behandlung eine vielversprechende Option in der Rehabilitation von neurogenen Spastiken dar.

Beratungsgespräche und Terminvereinbarung

Kostenübernahme durch die zuständigen Krankenkassen

Eine Übernahme der Behandlungskosten durch die Krankenkasse ist bei den genannten Erkrankungen und Folgezuständen in der Regel üblich. Gerne beraten wir Sie ausführlich und unterstützen Sie bei einer ggf. notwendigen Beantragung der Kostenübernahme. Alternativ bieten wir sämtliche Operationen auch als Selbstzahler-Leistung an. Nach eingehender Untersuchung und Beratung erstellen wir Ihnen hierfür gerne einen Kostenvoranschlag..

Beratungsgespräche und Terminvereinbarung

Sie profitieren von unserer ganzheitlichen Erfahrung aus einer Hand – Mikrochirurgie und Plastische Chirurgie von Kopf bis Fuß und Brust bis Hand.

Wir beraten Sie gerne!



Für weiterführende Information
lesen Sie gerne auch unsere
Themen- und Schwerpunkt-Flyer

BG Unfallklinik Frankfurt am Main gGmbH

**Klinik für Plastische Chirurgie, Hand- und Rekonstruktive
Mikrochirurgie, Hand-Trauma- und Replantationszentrum**
Klinikdirektor: Prof. Dr. med. Christoph Hirche

Friedberger Landstraße 430, 60389 Frankfurt am Main

Kontakt für medizinisches Fachpersonal und Zuweiser:

Sekretariat der Klinik

Telefon: +49 (0) 475-2323 oder -2021, Fax: +49 (0) 475-2343

E-Mail: plastische-chirurgie@bgu-frankfurt.de

 www.bgu-frankfurt.de

Terminvereinbarung für Patientinnen und Patienten:

Telefon: +49 (0) 475-0

und über www.doctolib.de